

Institut
Aquitain
de la Main

PIEGES DIAGNOSTIQUES

Traumatologie du poignet

Dr Eric MAURICE


Clinique de la main - Institut Aquitain de la main
Bordeaux - France

www.institut-aquitain-main.com



Pas de conflit d'intérêt

Institut
Aquitain
de la Main



TRAUMATOLOGIE DU POIGNET

30% fractures du scaphoïde initialement non visibles

1ère cause de mise en cause ML en traumatologie de la main et du poignet.

Consultation secondaire+++

Coût socio-économique très important.

Le piège de l'entorse bénigne à radio normale.

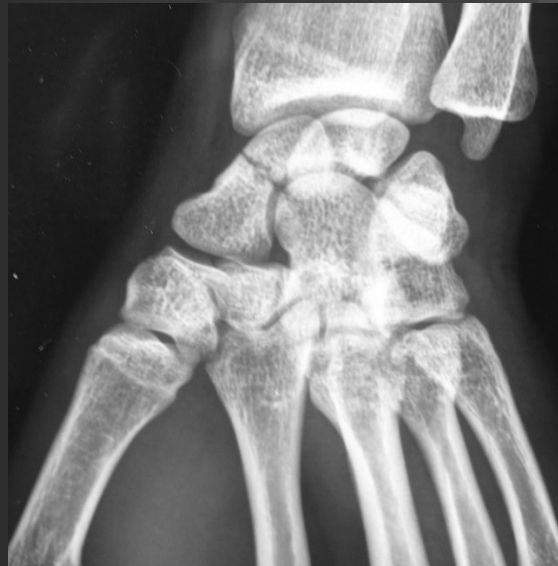Fractures occultes +++++

Luxations méconnues

Lésions ligamentaires - -

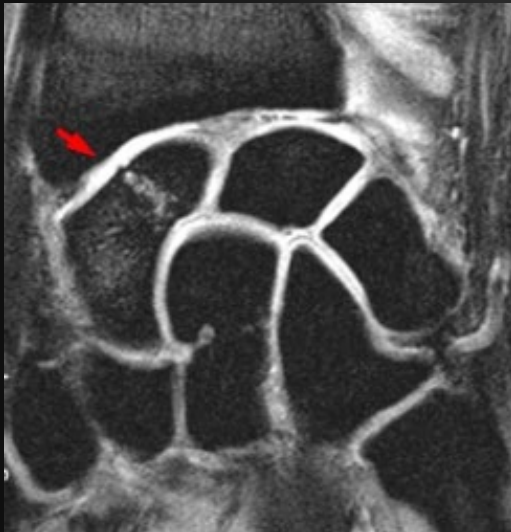
Fracture du scaphoïde

Une entorse de poignet à Rx normale est une fracture du scaphoïde potentielle

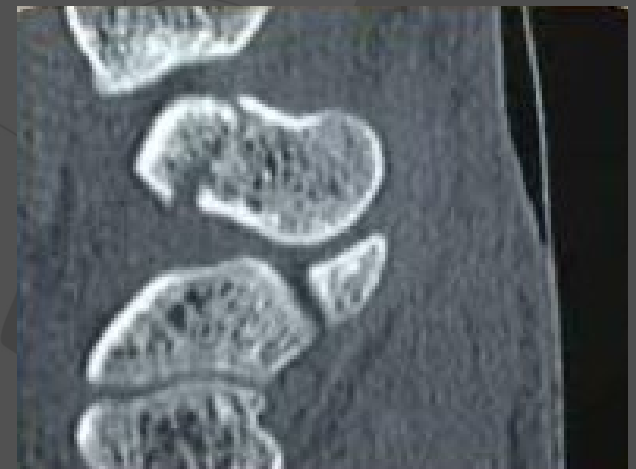

Scanner

RX à J15 +++++



Immobiliser dans le
doute



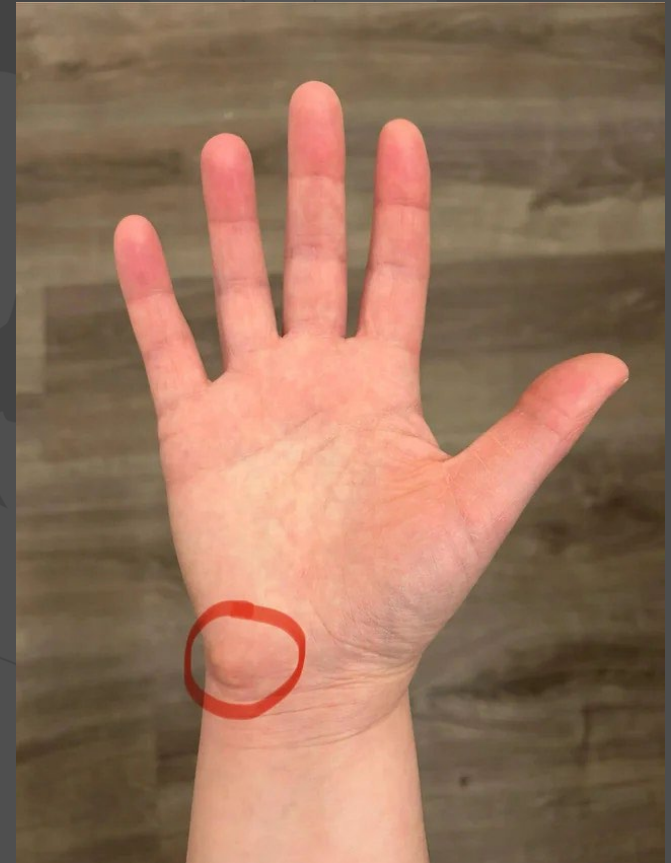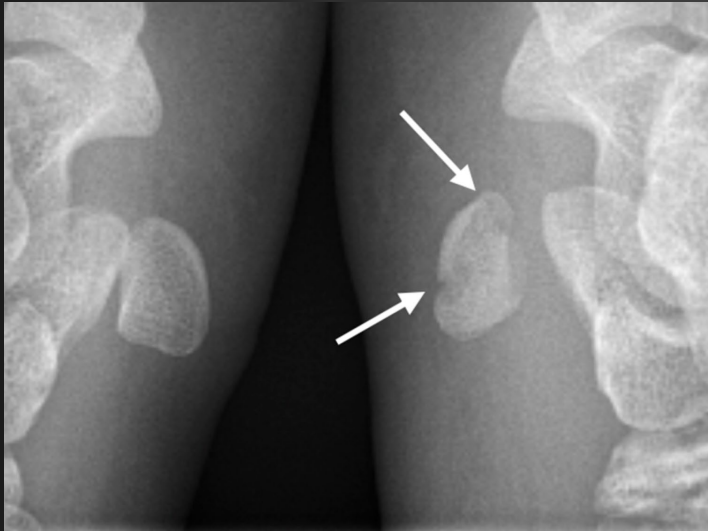
Fracture du Pisiforme

Rare

Choc direct, nerf ulnaire

Radios F/P Normales

Incidence Piso-T ou scanner



Aquitain
de la Main

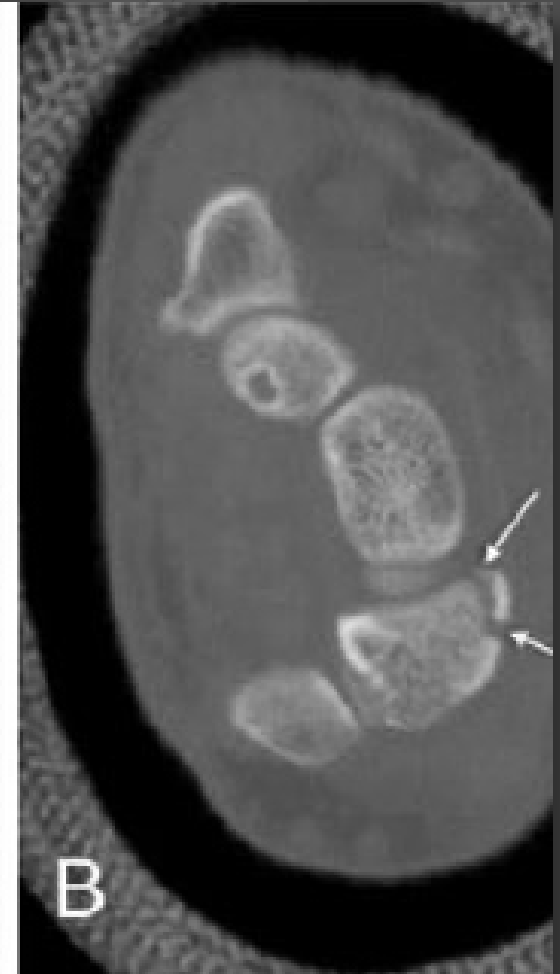
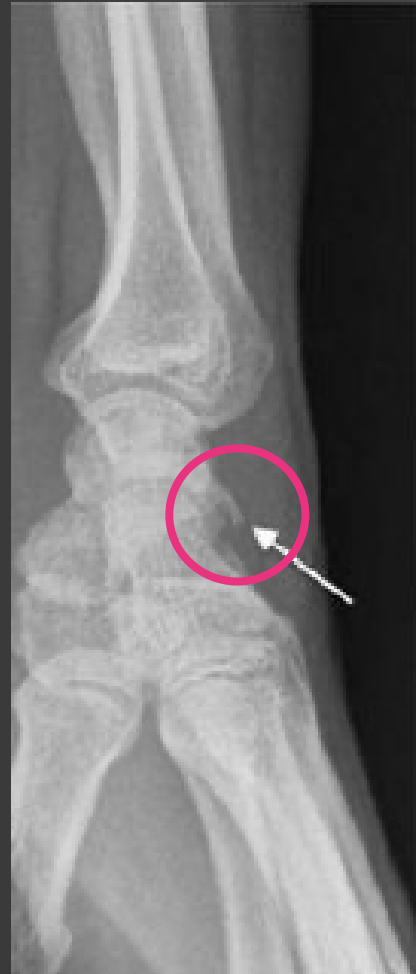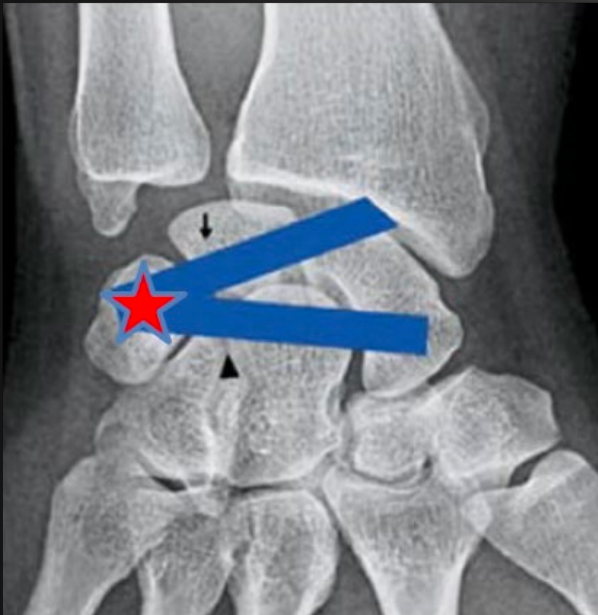
« Fracture » du triquetrum

Deuxième plus fréquente

Cela reste une entorse

Si doute Scanner

et avis ortho



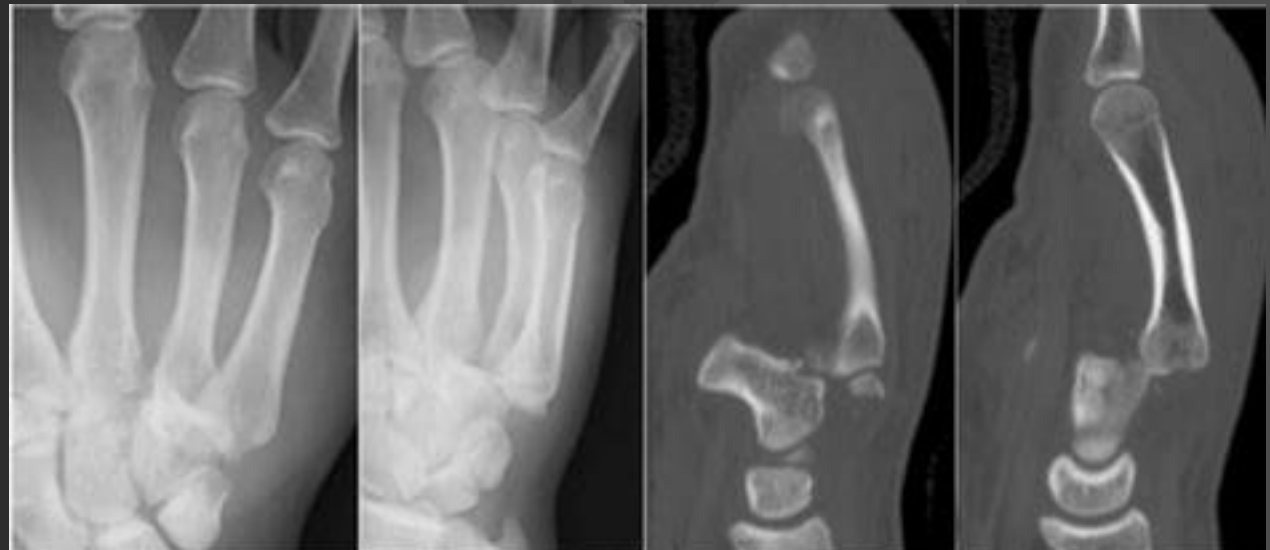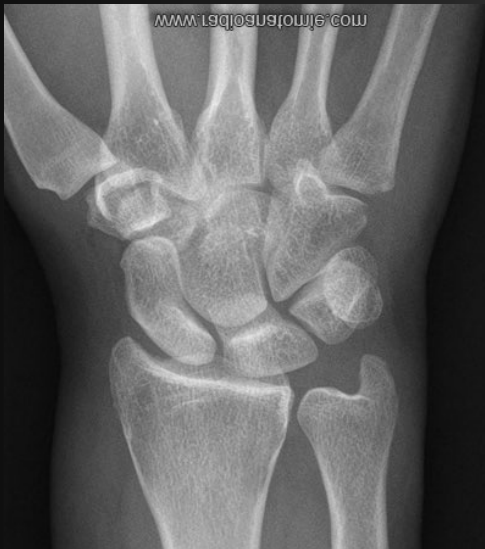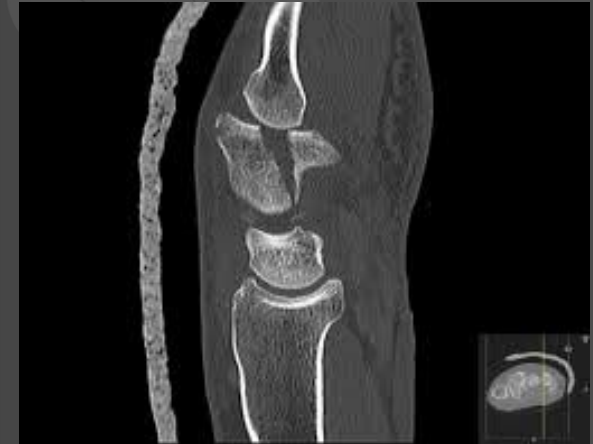Fracture de l'Hamatum et Luxations CMC

Coup de poing, oedème local

Source de séquelles++

Radios F/P Normales

Scanner ++

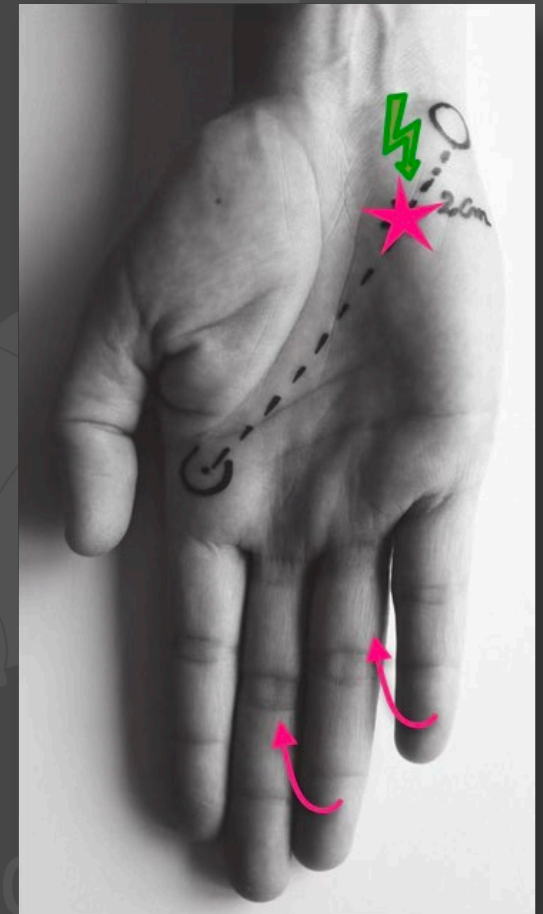
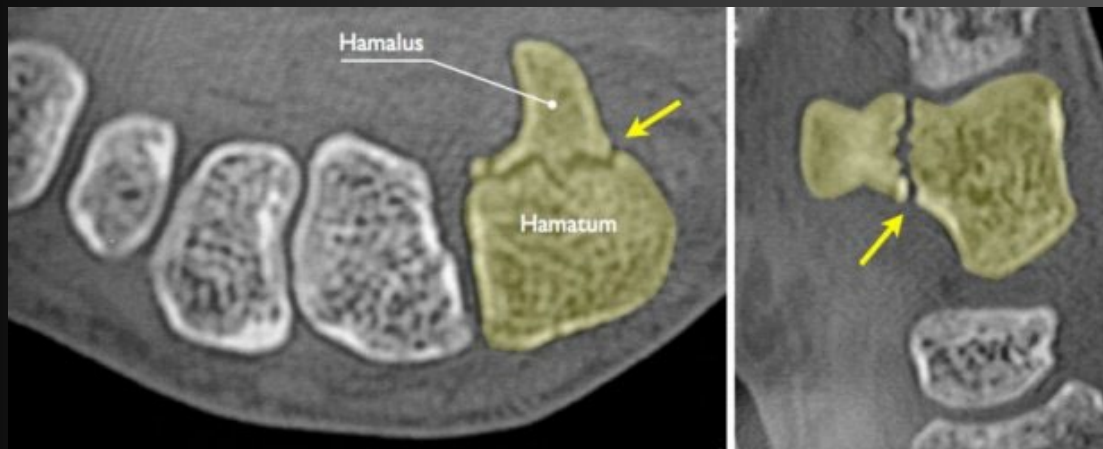


Fracture de l'Hamulus de l'Hamatum

Peu douloureuse, diagnostic tardif, sports de raquette

Radios F/P Normale

Scanner ++



Tendinopathies calcifiantes

Poussée aiguë, **tableau pseudo septique**

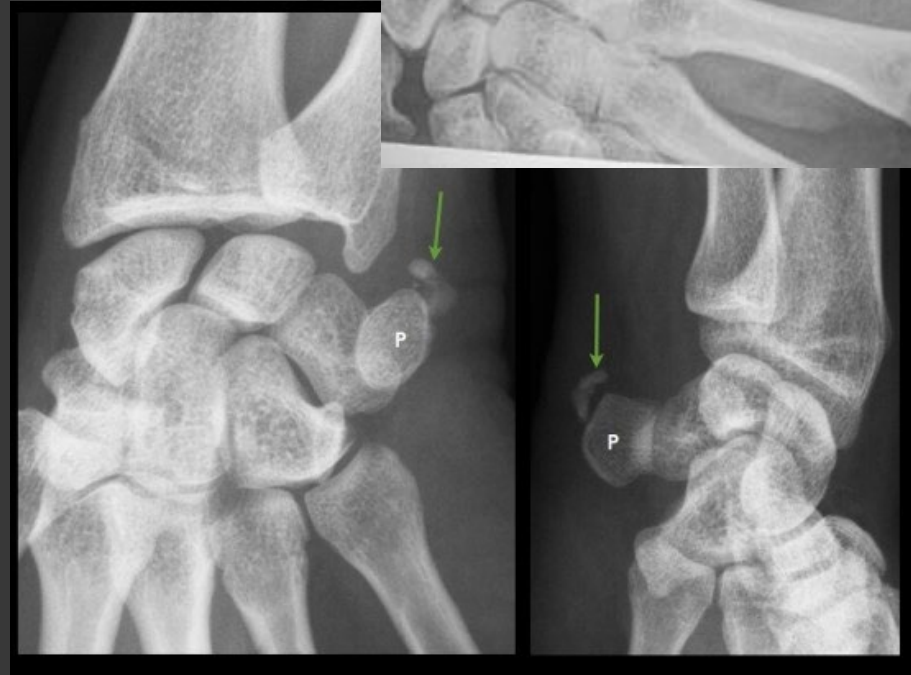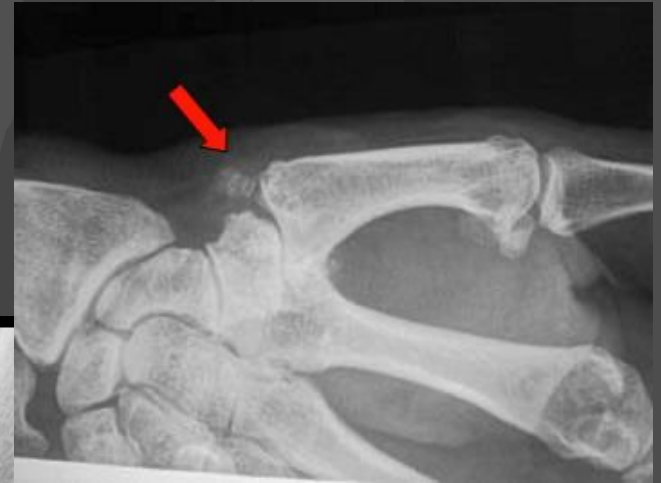Articulation rouge gonflée douloureuse

RX+++ , Echo, **CRP**, contexte

Attelle qq jours.

AINS

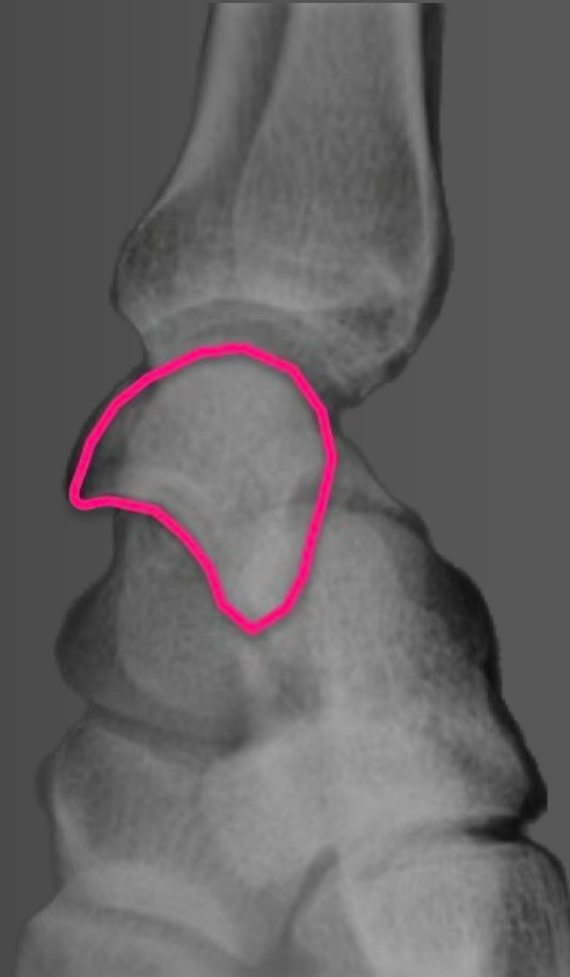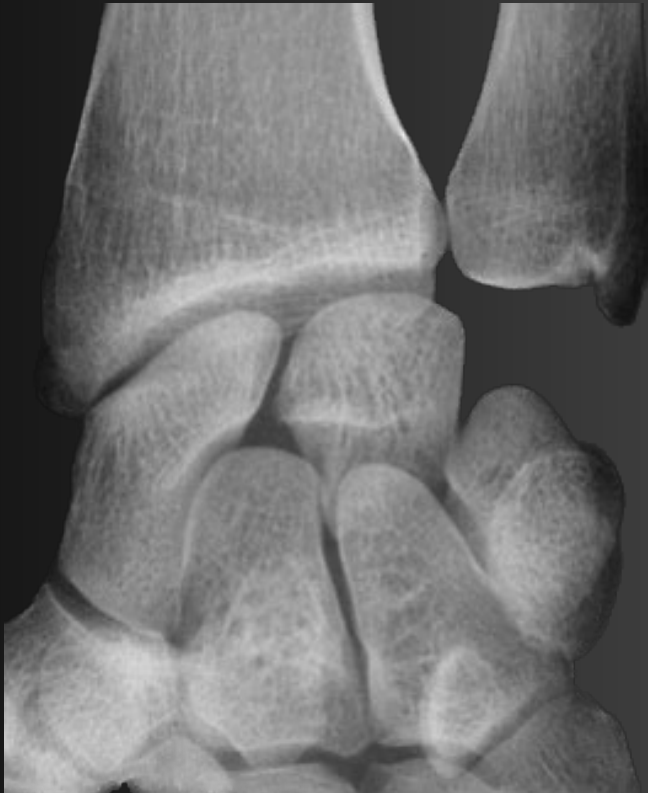Surveillance attentive.



« Le gros poignet »

Traumatisme à haute énergie

Les luxations du carpe.



Trauma du poignet → Radio standard face + profil

⚠ Anomalie évidente

Fracture / Luxation visible

Immobilisation : adaptée au diagnostic

Avis orthopédique : dans les 24-48h

Scanner : si bilan pré-thérapeutique

Tracer l'examen : dans le dossier ++

🔍 Radio normale

Mais clinique suspecte ?

▶ **Doute clinique** → **SCANNER d'emblée**

▶ **Avis orthopédique**

▶ **Immobilisation** : adaptée au diagnostic

▶ **Si absent** : **attelle + consignes + J15**

✓ Examen rassurant

Pas de signe d'alarme

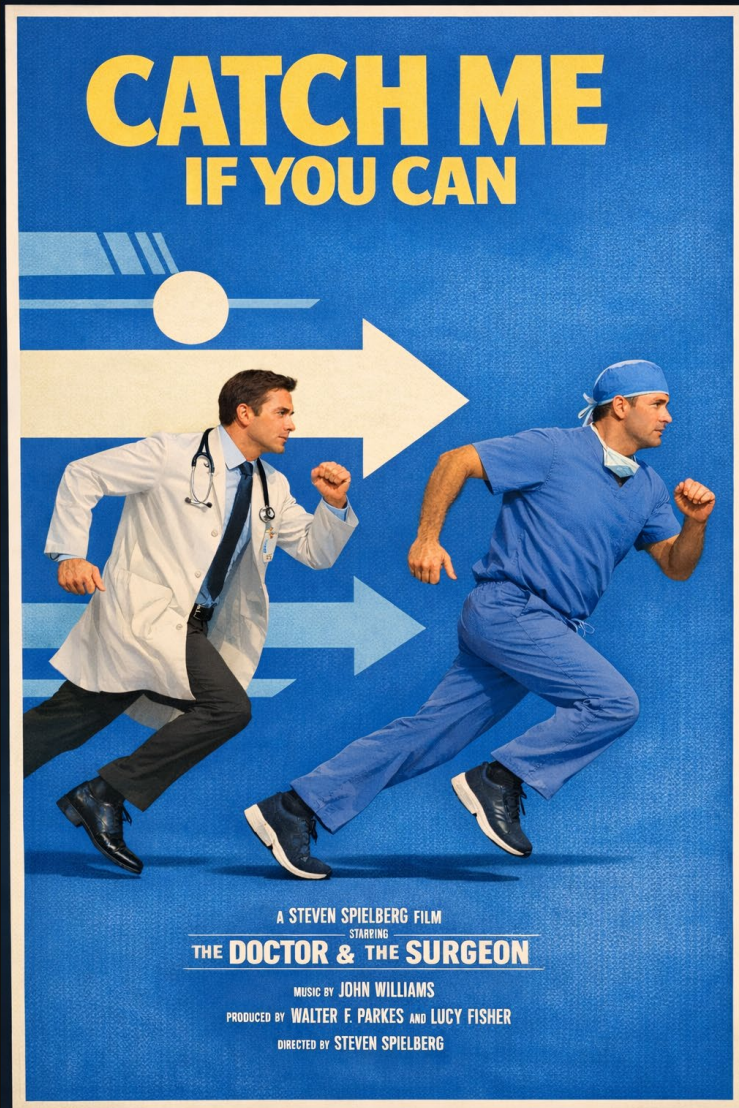
Attelle simple : 15 jours

Consignes écrites : systématiques

Radio à J15 : si persistance

Consigner : dans le dossier

L'avis Orthopédique



Entrée dans un circuit de soin et une filière organisée

Deux centres multidisciplinaires (Clinique de la main et le CHU)

Prise en charge toutes les lésions

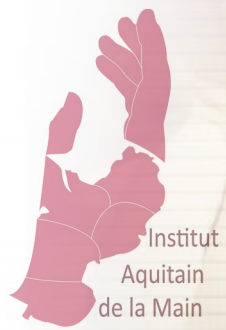Centre pilote de Téléexpertise d'urgence avec l'ARS, les urgences de Libourne et Agen.

Institut
Aquitain
de la Main

L'urgentiste a un rôle capital sur les suites

Bien expliquer au patient

- Le diagnostic ou la conduite à tenir.
- La nécessiter d'un suivi et les délais.
- Lui donner une borne temporelle sur quand s'inquiéter. ++++
- Ne pas s'avancer sur le traitement envisageable « le chirurgien va vous opérer ».



Merci de votre attention!

Institut
Aquitain
de la Main

